CC BY 4.0

Клинико-лабораторная характеристика микоплазменной пневмонии у детей

Бондаренко А.Л.

ФГБОУ ВО Кировский ГМУ Минздрава России, Киров, Россия

Цель: выявить клинико-лабораторные и рентгенологические проявления микоплазменной пневмонии у детей в период подъема заболеваемости острыми респираторными инфекциями. Материалы и методы. Участниками исследования стали 63 ребёнка с внебольничной пневмонией микоплазменной этиологии в возрасте 1—16 лет, которые находились на стационарном лечении в Кировской инфекционной клинической больнице с сентября 2024 по январь 2025 года. Результаты. Средний возраст пациентов составил 9,3 ± 3,5 лет. Среди заболевших детей школьников было 73%. Дети поступали в стационар преимущественно с диагнозом внебольничной пневмонии (73%) на 2-й неделе болезни (9,4 ± 4,6 день). В большинстве случаев (94%) установлена средняя степень тяжести пневмонии с развитием фебрильной лихорадки, невыраженных симптомов интоксикации, малопродуктивного кашля. Влажные и/или сухие хрипы выслушивались у 76% детей. Рентгенологически в основном наблюдалось очаговое (38%), полисегментарное (24%), сегментарное (14%) поражение легких. Микоплазменная инфекция у детей младшего и дошкольного возраста проявлялась развитием фарингита (100%), бронхита и ринита (29%), гастроэнтерита (12%), умеренного лейкоцитоза (59%), двустороннего (53%) и одностороннего (47%) поражения лёгких. У большинства больных школьного возраста выявлены фарингит (93%), нормоцитоз (85%), сдвиг лейкоцитарной формулы влево до сегментоядерных нейтрофилов (61%), одностороннее поражение лёгких (78%).

Ключевые слова: микоплазменная пневмония, дети, клинические проявления

Clinical and laboratory characteristics of mycoplasma pneumonia in children

Bondarenko A.L.

Kirov State Medical University, Kirov, Russia

Objective: to identify clinical, laboratory, and radiological manifestations of mycoplasma pneumonia in children during the period of increased incidence of acute respiratory infections. Materials and methods. The study involved 63 children aged 1—16 years with community-acquired mycoplasma pneumonia who were treated in the Kirov Infectious Diseases Clinical Hospital from September 2024 to January 2025. Results. The average age of the patients was 9.3 ± 3.5 years. Among the affected children, 73% were schoolchildren. Children were admitted to the hospital with a diagnosis of community-acquired pneumonia, mostly (73%) in the 2nd week of the disease (9.4 ± 4.6 days). In most cases (94%), the severity of pneumonia was moderate, with a febrile fever, mild symptoms of intoxication, and a productive cough. Wet and/or dry wheezing was heard in 76% of children. Radiologically, focal (38%), polysegmental (24%) and segmental (14%) lung lesions were mainly observed. Mycoplasma infection in younger and preschool children manifested itself in the form of pharyngitis (100%), bronchitis and rhinitis (29%), gastroenteritis (12%), moderate leukocytosis (59%), bilateral (53%) and unilateral (47%) lung damage. Most school-age patients had pharyngitis (93%), normocytosis (85%), left shift of the leukocyte formula to segmented neutrophils (61%), and unilateral lung damage (78%).

Keywords: mycoplasma pneumonia, children, clinical manifestations

Для цитирования: Бондаренко А.Л. Клинико-лабораторная характеристика микоплазменной пневмонии у детей. Детские инфекции. 2026; 25(3):18-21. doi.org/10.22627/2072-8107-2026-25-3-18-21

For citation: Bondarenko A.L. Clinical and laboratory characteristics of mycoplasma pneumonia in children. *Detskie Infektsii = Children Infections.* 2026; 25(3):18-21. doi.org/10.22627/2072-8107-2026-25-3-18-21

Информация об авторах:
Бондаренко А.Л. (Bondarenko A.). д.м.н., профессор, заведующий кафедрой инфекционных болезней, Кировский ГМУ Минздрава России; kf14@kirovgma.ru; https://orcid.org/0000-0002-9151-604X

Болезни органов дыхания у детей, в том числе острые респираторные заболевания (ОРЗ), являются основной причиной заболеваемости, а также утраты временной трудоспособности населения (в том числе при необходимости осуществления ухода за больным ребенком), и занимают третье место в структуре причин смерти у лиц в возрасте 0—17 лет в Российской Федерации [1]. Пневмонии служат наиболее частой причиной летальных исходов (20%) у детей в возрасте до 5 лет повсеместно [2]. В 2024 году в РФ заболеваемость внебольничными пневмониями (ВП) увеличилась в 1,7 раз в сравнении с предыдущим годом, что связано с очередным циклическим подъёмом заболеваемости пневмонией, вызванными Mycoplasma pneumoniae [3]. Следует отметить, что рост заболеваемости ВП в 2024 году произошёл в основном за счёт увеличения данного показателя у детей (в 2,2 раза по сравнению с 2023 годом). Микоплазменная инфекция регистрируется круглогодично с эпидемическими подъёмами каждые 4—7 лет, преимущественно в сентября-декабре, и наиболее распространена среди детей школьного возраста, в меньшей степени встречается у лиц дошкольного возраста и практически не характерна для детей грудного возраста [4,5]. В период подъёма заболеваемости доля микоплазменной инфекции в структуре ВП достигает 30—40% [1]. Диагностика микоплазменной пневмонии может быть затруднена ввиду отсутствия у пациентов выраженной интоксикации, характерных лабораторных признаков воспалительного процесса (возможны умеренный лейкоцитоз или лейкопения, нормоцитоз), сложностями в выделении возбудителя при традиционном бактериологическом исследовании [5]. Несвоевременная постановка диагноза приводит к увеличению количества госпитализированных больных пневмониями и развитию осложнений [6].

Цель: выявить клинико-лабораторные и рентгенологические проявления микоплазменной пневмонии у детей в период подъема заболеваемости острыми респираторными инфекциями.

Материалы и методы исследования

Участниками исследования стали 63 ребенка с внебольничной пневмонией микоплазменной этиологии в возрасте 1—16 лет (30 девочек и 33 мальчика). Больные находились на лечении в 3 детском отделении КОГБУЗ «Инфекционная клиническая больница» с сентября 2024 по январь 2025 года. Этиологическую верификацию возбудителя осуществляли методом ИФА с определением специфических IgM и IgG к *M. pneumoniae*. При подозрении на пневмонию проводили рентгенографию органов грудной клетки. Рентгенологические изменения и степень тяжести заболева-

ния определяли согласно клиническим рекомендациям МЗ РФ [1]. Обработка качественных показателей проводилась с вычислением относительных величин (Р), при анализе количественных показателей рассчитывались среднее арифметическое значение (М) и среднеквадратическое отклонение (σ). Для определения достоверных различий по количественным показателям рассчитывали U-критерий Манна-Уитни, качественным — точный критерий Фишера. Достоверными считали различия при $p \leq 0,05$. Статистическая обработка полученных данных проводилась с использованием программы STATISTICA, Microsoft Office.

Результаты и их обсуждение

С сентября 2024 г. по январь 2025 года в детское отделение инфекционной больницы было госпитализировано 452 больных с острыми респираторными заболеваниями. Микоплазменная инфекция выявлена в 13,9% случаев (63 человека). Ряд авторов указывает, что среди всех случаев острых инфекционных поражений органов дыхания на респираторный микоплазмоз приходится 10—16% [7]. Наиболее часто заболевание, вызванное *M. pneumoniae*, зарегистрировано в сентябре и октябре.

Среди 63 пациентов с микоплазменной инфекцией в возрасте от 1 до 16 лет девочек было 47,6%, мальчиков — 52,4%. Средний возраст заболевших детей составил 9,3 ± 3,5 лет. Заболеваемость микоплазменной пневомонией достоверно чаще характерна для школьников (73%), реже встречается у детей дошкольного возраста (22,2%) и наиболее низкая (4,8%) — у детей раннего возраста (4,8%). Аналогичные данные приводят и другие авторы [4,8]. Длительность госпитализации составила 9,1 ± 1,8 дней.

По данным эпидемиологического анамнеза, в 62% случаев установлен контакт с больными ОРЗ в школе, в 27% — семье, 11% — детском саду в течение 2 недель до начала заболевания. Микоплазменная инфекция начиналась остро с повышения температуры тела до 38,2 ± 0,6°С. С диагнозом внебольничная пневмония на 1—5-й день болезни (3,7 ± 1,6 день) госпитализированы 17 человек (27%), на 6—21-й день (9,4 ± 4,6 день) — 46 детей (73%). Диагноз микоплазменной инфекции подтверждён на 3,2 ± 1,8 день пребывания пациентов в стационаре путём определения специфических IgM (у 100%) и IgG (у 46%) к *M. pneumoniae* в ИФА. Согласно данным индийских учёных, серологические тесты — это единственный способ широкомасштабной диагностики микоплазменной инфекции [9].

При поступлении в стационар состояние средней тяжести выявлено у 93,7% детей, тяжёлой — 6,3%. Тяжесть состояния была обусловлена наличием бронхообструктивного синдрома и развитием осложнений (плеврита). На момент поступления все пациенты жаловались на лихорадку и малопродуктивный кашель. Однако умеренные симптомы интоксикации обнаружены только у половины больных: слабость и вялость — 49,2%, снижение аппетита — 11,1%. Ряд авторов также указывают на слабо выраженный интоксикационный синдром с фебрильной или субфебрильной лихорадкой, малопродуктивный кашель у детей с микоплазменной пневмонией [4,7,10]. Одышка или затруднённое дыхание выявлены в 6,3% случаев. Сатурация при поступлении составила 97,2 ± 1,5%. При физикальном исследовании локальные симптомы в виде укорочения перкуторного звука не были выражены. При аускультации выявлялось жесткое дыхание в 100% случаев. Влажные и/или сухие хрипы выслушивались

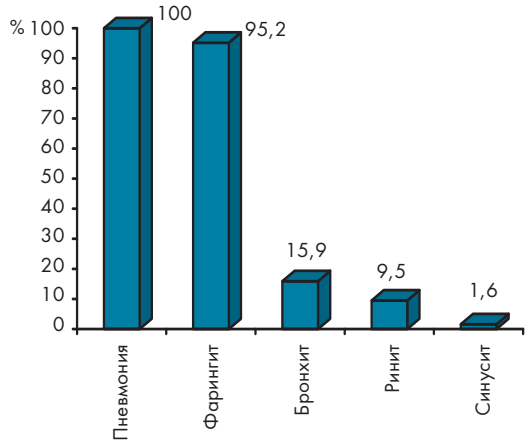

Рисунок 1. Поражение дыхательных путей у детей с микоплазменной инфекцией (n = 63)
Figure 1. Respiratory tract damage in children with Mycoplasma infection (n = 63)

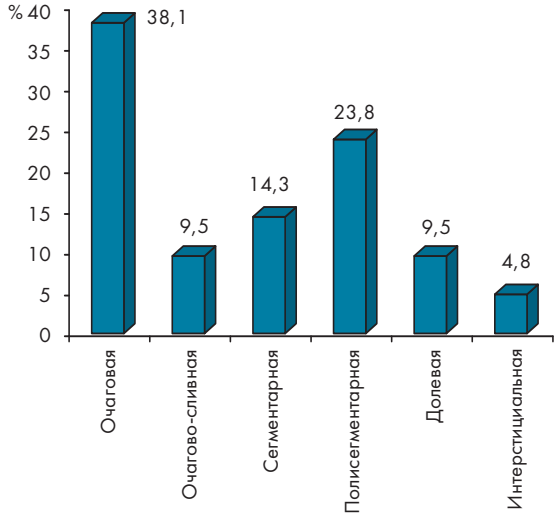

Рисунок 2. Рентгенологические изменения у больных микоплазменной пневмонией (n = 63)
Figure 2. X-ray changes in patients with Mycoplasma pneumonia (n = 63)

у 76,2% детей: 61,9% — влажные; 9,5% — сухие и влажные; 4,8% — сухие. В 23,8% случаев аускультативно хрипы не были обнаружены.

У большинства больных выявлено поражение верхних дыхательных путей, в основном по типу фарингита (рис. 1). Установлено, что адгезины *M. pneumonia* обеспечивают лиганд-рецепторное связывание с эпителиальными клетками слизистой респираторного тракта. Это приводит к прекращению движения ресничек мерцательного эпителия, подавлению мукоцилиарного транспорта, гиперактивации иммунного ответа [11]. Нарушение функций ресничек сохраняется до года. В результате исследований, проведённых другими авторами, установлено, что наиболее частой формой респираторного микоплазмоза является острый фарингит, который не имеет специфических проявлений [7,9]. Тошнота, 1—2-х кратная рвота, жидкий стул (1—2 раза в сутки) зарегистрированы в 4,7% случаев (ПЦР кала на РНК ротавирусов, норовирусов, астровирусов отрицательная). Следует отме-

Таблица 1. Сравнительный анализ клинико-лабораторных и инструментальных данных у больных микоплазменной пневмонией разных возрастных групп
Table 1. Comparative analysis of clinical, laboratory and instrumental data in patients with *Mycoplasma pneumonia* of different age groups

Показатель	Первая группа: 1—7 лет (*n*)	Вторая группа: 8—16 лет (*n*)
Количество,% (*n*)	27% (17)	73%* (46)
Длительность амбулаторного этапа, дни	8,3 ± 6,11	7,69 ± 4,2
Длительность стационарного этапа (койко-дни)	8,53 ± 1,46	9,24 ± 2,04
Клиническая картина:		
Фарингит,%	100 (17)	93,5 (43)
Бронхит,%	29,4 (5)	10,9 (5)
Ринит,%	29,4 (5)	2,2* (1)
Синусит,%	0	2,2 (1)
Гастроэнтерит,%	11,8 (2)	0
Лабораторные показатели:		
Лейкоцитоз, % Лейкоциты (10^9/л)	58,8 (10) 12,8 ± 2,3	15,2%* (7) 13,4 ± 2,9
Сдвиг лейкоцитарной формулы, % Сегментоядерные нейтрофилы	41,2 (7) 68,86 ± 6,34	60,9* (28) 68,48 ± 6,74
Эозинофилия, % Эозинофилы	5,9 (1) 8	10,9 (5) 5,8 ± 0,8
Увеличение СОЭ, % СОЭ (мм/ч)	76,5 (13) 23,23 ± 9,04	82,6 (38) 19,48 ± 6,92
Рентгенологическая картина легких до лечения:		
Двустороннее поражение	52,9% (9)	21,7%* (10)
Одностороннее поражение	47,1% (8)	78,3%* (36)
Плеврит	11,8% (2)	6,5% (3)
Ателектаз	0	13,04% (6)
Рентгенологическая картина легких после лечения:		
Инфильтративных изменений не выявлено	64,7% (11)	39% (18)
Инфильтративных изменений нет, остаточные явления	11,8% (2)	19,6% (9)
Положительная динамика	23,5% (4)	17,4% (13)
Без изменений	0	13% (6)

* $p < 0,05$

тить, что помимо вовлечения в воспалительный процесс легочной системы, *M. pneumoniae* в 25% случаев может обусловить развитие экстрапульмональных симптомов, включающих поражение практически любых органов и систем (кожа и слизистые оболочки, нервная, сердечно-сосудистая, пищеварительная система и др.) [9,12,13].

В клиническом анализе крови умеренный лейкоцитоз (13,04 ± 2,45 х 10^9/л) обнаружен у 26,9% больных, сдвиг лейкоцитарной формулы влево (сегментоядерные нейтрофилы — 68,83 ± 6,47%) — у половины детей (55,6%), повышение СОЭ до 18,39 ± 8,61 мм/час — у большинства пациентов (79,3%). Другие исследователи выявили развитие лейкоцитоза у 28% детей больных микоплазменной пневмонией [8].

По результатам R-графии органов грудной клетки, одностороннее поражение лёгких обнаружено в 68,2% случаев, из них 36,5% — правостороннее. Инфильтративные и очаговые изменения отмечены у 95,2% пациентов (рис. 42. В 6,3% случаев в воспалительный процесс была вовлечена плевра. Ателектаз выявлен у 9,5% детей. Дыхательная недостаточность 1 степени развилась у 12,6% больных. Согласно результатам исследований ряда авторов, у детей и подростков чаще регистрировались сегментарное и полисегментарное поражение легких, реже — очагово-сливная и долевая пневмония [4,14].

При поступлении в стационар все пациенты начинали получать цефалоспорины в стандартных возрастных дозировках. Антибиотик из группы макролидов (азитромицин) назначался на 3 дня в соответствующей возрастной дозе при обнаружении в ИФА IgM к *M. pneumonia*. Препараты данной группы являются наиболее эффективными и часто используемыми при микоплазменной инфекции [1,15].

По окончании лечения при проведении ренгенологического исследования достоверно инфильтративных изменений в лёгких не обнаружено у 46% детей, положительная динамика (рентгенологические признаки пневмонии в стадии обратного развития, рассасывания) выявлена у 27%, у 17,5% реконвалесцентов инфильтративных изменений не зарегистрировано, но сохранились остаточные явления (усиление и деформация легочного рисунка). В 9,5% случаев потребовался перевод в пульмонологическое отделение в связи с отсутствием или незначительной положительной динамикой. Следует отметить, что среди пациентов, поступивших в стационар на 6-й день болезни и позже, продолжительный кашель и медленный регресс рентгенологических изменений наблюдались в 47,6% случаев.

Клинико-лабораторная и инструментальная характеристика микоплазменной инфекции у детей была также изучена в зависимости от возраста (табл. 1). В первую группу вошли 17 детей в возрасте 1—7 лет, во вторую группу — 46 пациентов 8—16 лет. Вне зависимости от возраста дети поступали на 2 неделе болезни и находились в стационаре в сред-

нем 8—9 дней. Поражение лёгочной ткани у пациентов обеих возрастных групп сопровождалось в большинстве случаев развитием синдрома фарингита. У детей раннего и дошкольного возраста по сравнению со школьниками бронхит и ринит встречались чаще (у трети пациентов). Поражение желудочно-кишечного тракта с появлением тошноты, рвоты, жидкого стула зарегистрировано только у лиц младшей возрастной группы.

При анализе лабораторных данных выявлено, что умеренный нейтрофильный лейкоцитоз достоверно чаще встречается у детей первой группы по сравнению со второй. Однако сдвиг лейкоцитарной формулы влево более характерен для лиц 8—16 лет. Эозинофилия чаще регистрируется у школьников. Ускорение СОЭ до 19—23 мм/ч отмечено у большинства больных микоплазменной пневмоний независимо от возраста.

Согласно данным рентгенологического исследования, одностороннее поражение лёгких в первой группе зарегистрировано у половины больных, у детей школьного возраста — в большинстве случаев. После этиотропной терапии микоплазменной инфекции у большинства детей от 1 до 7 лет инфильтративных изменений не установлено. Остаточные явления (в основном усиление лёгочного рисунка) чаще выявлены у детей школьного возраста.

Заключение

Среди госпитализированных в инфекционный стационар детей с острыми респираторными заболеваниями в эпидемический сезон 2024—2025 года в 14% случаев выявлена пневмония микоплазменной этиологии, преимущественно у школьников (73%). Клиническая картина заболевания характеризовалась острым началом, фебрильной лихорадкой, невыраженными симптомами интоксикации, малопродуктивным кашлем, наличием при аускультации влажных и/или сухих хрипов. В общем анализе крови в большинстве случаев выявлены нормоцитоз, умеренное повышение СОЭ, в 9,5% — эозинофилия. Рентгенологически в основном наблюдалось очаговое, сегментарное, полисегментарное поражение легких. Микоплазменная инфекция у детей младшего и дошкольного возраста проявлялась развитием фарингита во всех случаях, бронхита и ринита у трети пациентов, гастроэнтерита (12%), умеренного лейкоцитоза (59%), двустороннего (53%) и одностороннего (47%) поражения лёгких. У большинства больных школьного возраста выявлены фарингит, нормоцитоз, одностороннее поражение лёгких.

Список литературы:

1. Клинические рекомендации Министерства Здравоохранения Российской Федерации «Пневмония (внебольничная)». 2025. 129 с.
2. Levels and Trends in Child Mortality 2024. United Nations Children's Fund, World Health Organization, The World Bank Group, United Nations; 2025. 104 p.
3. О состоянии санитарно-эпидемиологического благополучия населения в Российской Федерации в 2024 году: Государственный доклад. М.: Федеральная служба по надзору в сфере защиты прав потребителей и благополучия человека; 2025. 424 с.
4. Бриткова Т.А., Гудовских Н.В., Чупина М.С. Сравнительная характеристика типичной и атипичной (микоплазменной) пневмонии у детей. *Детские инфекции.* 2021;20(2):57—59. doi: 10.22627/2072-8107-2021-20-2-57-59
5. Эйдельштейн И.А. Mycoplasma pneumoniae — современные данные о строении, молекулярной биологии и эпидемиологии возбудителя. *Клиническая микробиология и антимикробная химиотерапия.* 2023;25(4):332—349. doi: 10.36488/cmac.2023.4.332-349
6. Федорова Н.В. Трудности диагностики микоплазменной пневмонии в общей врачебной практике. *Российский семейный врач.* 2009;1:36—37.
7. Заплатников А.Л., Гирина А.А., Майкова И.Д., Кароид Н.В., Лепись ева И.В., Свинцицкая В.И., Логачева Т.С. Клиника, диагностика и лечение респираторной Mycoplasma pneumoniae-инфекции у детей. *Медицинский совет.* 2019;17:91—98. doi: 10.21518/2079-701X-2019-17-91-98
8. Скачкова М.А., Карпова Е.Г., Тарасенко Н.Ф., Рыбалкина М.Г. Клинические проявления микоплазменной пневмонии у детей. *Российский вестник перинатологии и педиатрии.* 2021;66(4):315—316.
9. Kashyap S, Sarkar M. Mycoplasma pneumonia: clinical features and management. *Lung India.* 2010;27(2):75—85. doi: 10.4103/0970-2113.63611
10. Рачина С.А., Купрюшина О.А., Яснева А.С., Волосовцова Е.С., Стрелкова Д.А., и др. Что мы знаем о микоплазменной пневмонии? *Практическая пульмонология.* 2023;3:20—29. doi: 10.24412/2409-6636-2023-13021
11. Narita M. Pathogenesis of extrapulmonary manifestations of Mycoplasma pneumoniae infection with special reference to pneumonia. *J Infect Chemother.* 2010;16(3):162—169. doi: 10.1007/s10156-010-0044-X
12. Колганова Н.И., Овсянников Д.Ю., Анджель А.Е., Бирюкова М.В., Гитинов Ш.А., и др. Внелегочные проявления инфекции, вызванной Mycoplasma pneumoniae, у детей. *Детские инфекции.* 2024;23(2):45—51. doi: 10.22627/2072-8107-2024-23-2-45-51
13. Canavan TN, Mathes EF, Frieden I, Shinkai K. Mycoplasma pneumoniae-induced rash and mucositis as a syndrome distinct from Stevens-Johnson syndrome and erythema multiforme: a systematic review. *J Am Acad Dermatol.* 2015;72(2):239—245. doi: 10.1016/j.jaad.2014.06.026
14. Анашкина Е.В., Матвеева Л.В., Страдина А.А., Синьков А.А., Савкина Н.В., Копылова О.В. Особенности течения микоплазменной пневмонии у детей и подростков. *Современные проблемы науки и образования.* 2025;1. doi: 10.17513/spno.33801

References:

1. Clinical recommendations of the Ministry of Health of the Russian Federation «Pneumonia (community-acquired)». 2025. 129 p. (In Russ).
2. Levels and Trends in Child Mortality 2024. United Nations Children's Fund, World Health Organization, The World Bank Group, United Nations; 2025. 104 p.
3. On the state of sanitary and epidemiological well-being of the population in the Russian Federation in 2024: State report. Moscow: Federal Service for Supervision of Consumer Rights Protection and Human Welfare; 2025. 424 p. (In Russ).
4. Britkova TA, Gudovskikh NV, Chupina MS. Comparative characteristics of typical and atypical (mycoplasma) pneumonia in children. *Detskie Infektsii = Children Infections.* 2021;20(2):57—59. doi: 10.22627/2072-8107-2021-20-2-57-59 (In Russ).
5. Eydelshtein IA. Mycoplasma pneumoniae — modern data on the structure, molecular biology and epidemiology of the pathogen. *Clinical Microbiology and Antimicrobial Chemotherapy.* 2023;25(4):332—349. doi: 10.36488/cmac.2023.4.332-349 (In Russ).
6. Fedorova NV. Difficulties in diagnosing mycoplasma pneumonia in general medical practice. *Russian Family Doctor.* 2009;1:36—37. (In Russ).
7. Zaplatnikov AL, Girina AA, Maykova ID, Karoid NV, Lepiseva IV, Svintsitskaya VI, Logacheva TS. Clinical features, diagnosis and treatment of respiratory Mycoplasma pneumoniae infection in children. *Medical Council.* 2019;17:91—98. doi: 10.21518/2079-701X-2019-17-91-98 (In Russ).
8. Skachkova MA, Karpova EG, Tarasenko NF, Rybalkina MG. Clinical manifestations of mycoplasma pneumonia in children. *Russian Bulletin of Perinatology and Pediatrics.* 2021;66(4):315—316. (In Russ).
9. Kashyap S, Sarkar M. Mycoplasma pneumonia: clinical features and management. *Lung India.* 2010;27(2):75—85. doi: 10.4103/0970-2113.63611
10. Rachina SA, Kupryushina OA, Yasneva AS, Volosovtsova ES, Strelkova DA, et al. What do we know about mycoplasma pneumonia? *Practical Pulmonology.* 2023;3:20—29. doi: 10.24412/2409-6636-2023-13021 (In Russ).
11. Narita M. Pathogenesis of extrapulmonary manifestations of Mycoplasma pneumoniae infection with special reference to pneumonia. *J Infect Chemother.* 2010;16(3):162—169. doi: 10.1007/s10156-010-0044-X
12. Kolganova NI, Ovsyannikov DYu, Andzhel AE, Biryukova MV, Gitinov ShA, et al. Extrapulmonary manifestations of Mycoplasma pneumoniae infection in children. *Detskie Infektsii = Children Infections.* 2024;23(2):45—51. doi: 10.22627/2072-8107-2024-23-2-45-51 (In Russ).
13. Canavan TN, Mathes EF, Frieden I, Shinkai K. Mycoplasma pneumoniae-induced rash and mucositis as a syndrome distinct from Stevens-Johnson syndrome and erythema multiforme: a systematic review. *J Am Acad Dermatol.* 2015;72(2):239—245. doi: 10.1016/j.jaad.2014.06.026
14. Anashkina EV, Matveeva LV, Stradina AA, Sinkov AA, Savkina NV, Kopylova OV. Features of the course of mycoplasma pneumonia in children and adolescents. *Modern Problems of Science and Education.* 2025;1. doi: 10.17513/spno.33801 (In Russ).

Статья поступила 30.10.2025

Конфликт интересов: Авторы подтвердили отсутствие конфликта интересов, финансовой поддержки, о которых необходимо сообщить.

Conflict of interest: The authors confirmed the absence conflict of interest, financial support, which should be reported