CC BY 4.0

Клиническая характеристика ветряной оспы у детей

Жолдошбекова Ж.Ж., Халупко Е.А., Джолбунова З. К.

Кыргызская государственная медицинская академия им. И.К. Ахунбаева

Ветряная оспа остаётся одной из наиболее распространённых вирусных инфекций детского возраста из-за высокой контагиозности вируса, роста заболеваемости и отсутствия массовой плановой вакцинации. Цель: клиническая характеристика ветряной оспы у детей, госпитализированных в инфекционный стационар города Бишкек. Материалы и методы. Проведен анализ 68 историй болезни детей в возрасте от 0 до 14 лет с диагнозом «Ветряная оспа», находившихся на стационарном лечении в Республиканской клинической инфекционной больнице г. Бишкек в период с сентября 2024 по декабрь 2025 года. Диагноз устанавливался на основании типичной клинической картины заболевания. Статистическая обработка данных выполнена с использованием программы SPSS с применением методов описательной статистики, расчёта доверительных интервалов и средних величин. Результаты. Среди госпитализированных преобладали дети старше одного года (73,5%), чаще болели мальчики (66,2%). Заболеваемость имела выраженную сезонность с подъёмом в осенне-зимний и ранний весенний периоды. У большинства пациентов заболевание протекало в тяжёлой форме (79,4%). Осложнения выявлены у 79,4% детей, преимущественно в виде вторичных бактериальных поражений кожи; реже регистрировались пневмония, энцефалит, флегмона и круп. В общем анализе крови сохранялись изменения вирусного характера. Все пациенты выписаны с улучшением. Заключение. Полученные данные свидетельствуют о высокой частоте тяжёлых и осложнённых форм ветряной оспы у детей, что подчёркивает необходимость усиления эпидемиологического надзора и внедрения вакцинации против ветряной оспы в Кыргызской Республике.

Ключевые слова: ветряная оспа, дети, клиника, лечение

Clinical Characteristics of Varicella in Children

Zholdoshbekova Zh.Zh., Khalupko E.A., Dzholbunova Z.K.

Kyrgyz State Medical Academy named after I.K. Akhunbaev

Chickenpox remains one of the most common viral infections in childhood due to its high contagiousness, increasing incidence, and the lack of mass routine vaccination. Objective of the study. To provide a clinical description of the course of chickenpox in children hospitalized in the infectious diseases hospital of Bishkek. Materials and methods. An analysis of 68 case histories of children aged 0 to 16 years with a diagnosis of chickenpox, who were inpatient treatment at the Republican Clinical Infectious Diseases Hospital of Bishkek from September 2024 to December 2025, was conducted. The diagnosis was established based on the typical clinical picture of the disease. Statistical data processing was performed using the SPSS program with the methods of descriptive statistics, calculation of confidence intervals and mean values. Results. Among the hospitalized, children over one-year-old predominated (73.5%), boys were more often sick (66.2%). The incidence of chickenpox showed a pronounced seasonality, with an increase in the autumn-winter and early spring periods. The majority of patients (79.4%) developed severe forms of the disease. Complications were detected in 79.4% of children, primarily in the form of secondary bacterial skin lesions; pneumonia, encephalitis, phlegmon, and croup were less common. Viral changes persisted in the complete blood count. All patients were discharged with improvement. Conclusion. The data obtained indicate a high incidence of severe and complicated forms of chickenpox in children, which emphasizes the need for enhanced epidemiological surveillance and the introduction of chickenpox vaccination in the Kyrgyz Republic.

Keywords: chickenpox, children, clinical presentation, treatment

Для цитирования: Жолдошбекова Ж.Ж., Халупко Е.А., Джолбунова З. К. Клиническая характеристика ветряной оспы у детей. Детские инфекции. 2026; 25(3):48-50. doi.org/10.22627/2072-8107-2026-25-3-48-50

For citation: Zholdoshbekova Zh.Zh., Khalupko E.A., Dzholbunova Z.K. Clinical Characteristics of Varicella in Children. *Detskie Infektsii = Children Infections.* 2026; 25(3):48-50. doi.org/10.22627/2072-8107-2026-25-3-48-50

Информация об авторах:

Жолдошбекова Ж.Ж. (Zholdoshbekova Zh.Zh.), ассистент кафедры детских инфекционных болезней КГМА им. И.К. Ахунбаева, Бишкек, janiya.joldoshbekova@gmail.com, https://orcid.org/0009-0000-0792-2655

Халупко Е.А. (Khalupko E.A.), к.м.н., и.о. доцента кафедры детских инфекционных болезней КГМА им. И.К. Ахунбаева, Бишкек, cordis06@mail.ru, https://orcid.org/0009-0006-3693-9484

Джолбунова З.К. (Dzholbunova Z.K.), д.м.н., профессор кафедры детских инфекционных болезней КГМА им. И.К. Ахунбаева, Бишкек, zura.djolbunova@mail.ru, https://orcid.org/0000-0002-9956-6316

Ветряная оспа является одной из наиболее распространённых вирусных инфекций детского возраста, которая может приводить к развитию эпидемических вспышек, тяжелых форм заболевания и осложнений, особенно среди непривитых детей раннего возраста. Так, по оценкам ВОЗ и эпидемиологических исследований, ежегодно в мире регистрируется примерно 140 млн случаев ветряной оспы, из которых около 4,2 млн приводят к тяжёлым осложнениям, а около 4200 случаев заканчиваются летально [1,2,3,4].

В Кыргызской Республике по данным Республиканского центра иммунопрофилактики Министерства здравоохранения в последние годы отмечается тенденция к росту заболеваемости, что связано с высокой контагиозностью вируса и отсутствием вакцинации против ветряной оспы. Так, в 2023 году зарегистрировано 440 случаев ветряной оспы. В 2024 году заболеваемость увеличилась до 969 случаев, что в 2,2 раза превышает показатели предыдущего года [5,6].

Ветряная оспа обычно протекает в лёгкой форме, проявляясь лихорадкой, характерной сыпью и общим недомоганием. Однако, у детей раннего возраста и детей с хронической патологией, возможны серьёзные осложнения, включая пневмонию, бактериальные суперинфекции кожи и мягких тканей, поражение печени и центральной нервной системы [7,8 ,9].

Мониторинг эпидемиологической ситуации, внедрение вакцинации против ветряной оспы имеет ключевое значение для снижения заболеваемости среди детей, предотвращения тяжёлых форм заболевания и осложнений [10,11,12].

Цель: клиническая характеристика течения ветряной оспы у детей.

Материалы и методы исследования

В исследование было включено 68 детей с диагнозом «Ветряная оспа», которые находились на стационарном лечении в Республиканской клинической инфекционной больнице города Бишкек с сентября 2024 по декабрь 2025 года.

Диагноз ветряной оспы был выставлен на основании симптомов, характерных для типичной формы ветряной оспы [13,14].

Статистическая обработка проводилась с помощью программы SPSS (описательная статистика, определение средних величин), доверительный интервал, корреляция, расчет среднего отклонения.

Критерии включения: дети от 0 до 14 лет, с диагнозом «Ветряная оспа». Критерии исключения: пациенты старше 14 лет с диагнозом «Ветряная оспа».

Результаты и их обсуждение

Анализ возрастной структуры показал, что среди 68 наблюдавшихся детей преобладали дети старше одного года и составили 73,5% (95% ДИ: 62,9; 84,1%), тогда как доля пациентов в возрасте до одного года составила 23,5% (95% ДИ: 13,5; 33,5%). Дети старше одного года болеют ветряной оспой чаще, поскольку к этому возрасту исчезает материнский иммунитет, увеличиваются контакты с другими детьми и формируется основная уязвимая группа до вакцинации, тогда как младенцы защищены пассивными антителами и реже болеют [15,16].

На рисунке 1 представлены результаты анализа возрастной структуры у наблюдаемых детей. Так, среди детей первого года жизни (n = 16) наибольшая доля приходилась на возраст 4—6 месяцев и составила 68,7% (95% ДИ: 45,9; 91,5%), 0—3 месяцев — 18,7% случаев (95% ДИ: 0,0; 37,8%), и 7—9 месяцев — 12,6% (95% ДИ: 0,0; 28,8%).

Среди детей старше одного года (n = 52) преобладали дети в возрасте 10—12 лет — 40,4% (95% ДИ: 27,1; 53,7%). Дети 1—3 лет составили 19,2% (95% ДИ: 8,4; 30,0%), 4—6 лет — 17,3% (95% ДИ: 7,1; 27,5%), 7—9 лет — 15,4% (95% ДИ: 5,6; 25,2%) случаев, и меньшее количество ветряной оспы зарегистрировано у детей в возрасте 12—14 лет — 7,7% (95% ДИ: 0,4; 14,9%).

Распределение заболеваемости ветряной оспой по месяцам показало типичную сезонность с повышением заболеваемости в осенне-зимний (ноябрь — 7,4%, декабрь —13,2%, январь — 19,1%,) и ранний весенний периоды (март—апрель — по 20,6%), что связано с увеличением тесных контактов детей в организованных коллективах.

Среди заболевших ветряной оспой преобладали мальчики — 66,2% (95% ДИ: 55,0; 77,4), тогда как доля девочек составила 33,8% (95% ДИ: 22,6; 45,0). Организованные дети составили 47,0% (95% ДИ: 35,1; 58,9), неорганизованные — 53,0% (95% ДИ: 41,1; 64,9). Наличие контакта с больным ветряной оспой отмечено у 57,4% детей (95% ДИ: 45,6; 69,2), в то время как 42,6% пациентов отрицали контакт (95% ДИ: 30,8; 54,4). Следует отметить, что для заражения ветряной оспой прямой контакт с больным не является обязательным, поскольку вирус способен передаваться воздушно-капельным путём и распространяться на расстоянии, что подтверждается выявлением значительной доли случаев при отсутствии установленного эпидемиологического контакта [17].

Большинство детей были госпитализированы в инфекционный стационар по направлению поликлиник — 70,6% (95% ДИ: 59,8; 81,4), тогда как 29,4% (95% ДИ: 18,6; 40,2) обратились за мед. помощью самостоятельно. При поступлении у 97,1% пациентов (95% ДИ: 93,1; 100,0) был установлен диагноз ветряной оспы, что свидетельствует о высокой диагностической точности на догоспитальном этапе. В 2,9% (95% ДИ: 0,0; 6,9) случаев, выставлен сочетанный предварительный диагноз «корь и ветряная оспа». Все дети поступили на 4,7 ± 2,0 день болезни.

Из 68 наблюдаемых пациентов 5 было госпитализировано в отделение реанимации по тяжести состояния. Следует отметить, что у этих детей зарегистрированы такие атипичные формы ветряной оспы, как пустулезная и геморрагическая.

У всех детей заболевание началось остро с повышения температуры тела, симптомов интоксикации и появления типичной сыпи на коже.

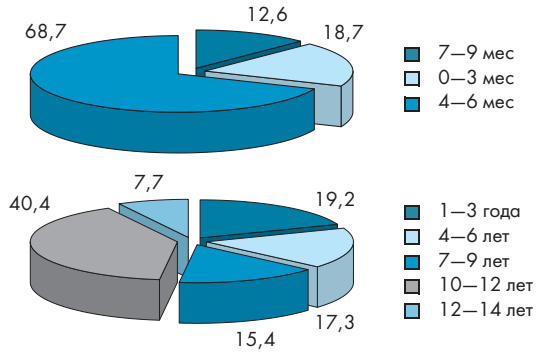

Рисунок 1. Возрастное распределение детей с ветряной оспой (n = 68)
Figure 1. Age distribution of children with chickenpox (n = 68)

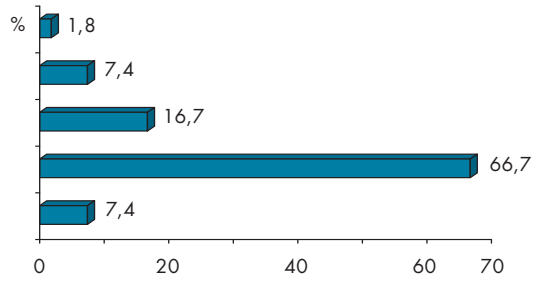

Рисунок 2. Структура осложнений у детей с ветряной оспой
Figure 2. Structure of complications in children with chickenpox

Повышение температуры тела: до 38,5°С зарегистрировано — у 51,5% (95% ДИ 39,6; 63,4%). В 39,7% (95% ДИ 28,1; 51,3%) случаев до 38,5—39°С, и высокая лихорадка, выше 39°С — у 8,8% (95% ДИ 2,1; 15,5%) наблюдаемых. Длительность лихорадки в среднем составила 5 ± 3,0 дней.

У пациентов сыпь появлялась толчкообразно на фоне повышения температуры тела. Длительность высыпаний в среднем составила 6 ± 2,0 дня. Характерная полиморфная сыпь (пятно, папула, везикула) на коже волосистой части головы, туловища и конечностей выявлена у преобладающего 92,6% (95% ДИ 86,4; 98,8%) большинства наблюдаемых нами детей, тогда как в 7,4% (95% ДИ 1,2; 13,6%) случаев сыпь имела пустулёзный и геморрагический характер. В 58,8% (95% ДИ 47,1; 70,5%) случаев сыпь отсутствовала на ладонях и подошвах, что является типичным для данного заболевания. Однако, у 41,2% (95% ДИ 29,5; 52,9%) детей с ветряной оспой сыпь распространялась на ладони и подошвы, что, как правило, связано с тяжёлым течением заболевания на фоне иммунодефицита. Высыпания на слизистых рта отмечены у 63,2% (95% ДИ 51,7; 74,7%) детей, что также отражает типичное течение заболевания. Сыпь сопровождалась выраженным зудом.

Тяжёлая форма ветряной оспы преобладала и отмечена у 79,4% детей (95% ДИ 69,8; 89,0%), тогда как среднетяжёлая форма встречалась у 20,6% (95% ДИ 11,0; 30,2%) пациентов.

Осложнения ветряной оспы были выявлены в 79,4% (95% ДИ: 69,8; 89,0%) случаев. В структуре осложнений ветряной оспы у детей преобладали вторичные бактериальные поражения кожи (рис. 2).

Так, пиодермия была выявлена у 66,7% пациентов с осложнённым течением заболевания (95% ДИ: 54,1; 79,2%), что указывает на её ведущую роль среди осложнений. Пневмония диагностировалась у 16,7% детей (95% ДИ: 6,8; 26,6%) и занимала второе место по частоте. Тяжёлые осложнения встречались значительно реже: энцефалит и флегмона

регистрировались по 7,4% случаев (95% ДИ: 0,4; 14,4%), круп у 1,8% пациентов (95% ДИ: 0; 5,5%), что свидетельствует о его редком развитии при ветряной оспе. Полученные данные подчёркивают преобладание кожных бактериальных осложнений в клинической структуре ветряной оспы у детей.

Однако, несмотря на частое наслоение вторичной бактериальной инфекции, в общем анализе крови у всех пациентов сохранялись изменения, характерные для вирусного процесса. Отмечалась лейкопения — среднее количество лейкоцитов составило 3,0 ± 0,8 x 10^9/л, в сочетании с относительным лимфоцитозом 55—65%. Отсутствие выраженной нейтрофильной реакции и сдвига лейкоцитарной формулы влево, несмотря на развитие вторичных бактериальных осложнений, вероятно, обусловлено иммуносупрессивным действием вируса ветряной оспы, а также ранним началом антибактериальной терапии. Кроме того, поверхностный характер большинства бактериальных осложнений (пиодермия) мог не сопровождаться системной воспалительной реакцией, что объясняет сохранение вирусного типа изменений периферической крови.

Все дети в исследуемой группе получили противовирусную терапию Ацикловиром и десенсибилизирующую в течение 10 ± 2,0 дней. Из-за развития выраженных симптомов интоксикации в 83,8% (95% ДИ: 75,0%; 92,6%) случаев проведена дезинтоксикационная инфузионная терапия в течение 5 ± 2,0 дней. Следует отметить, что из-за наслоения вторичной бактериальной инфекции 85,3% детей (95% ДИ: 76,9; 93,7%) получили антибактериальные препараты. Длительность антибактериальной терапии в среднем составила 7 ± 3,0 дней.

Все пациенты выписаны из стационара с улучшением. Длительность пребывания в стационаре составила 8 ± 2,6 дней.

Заключение

Проведенный нами анализ показал, что ветряная оспа регистрировалась в осенне-зимний и ранний весенний периоды, преимущественно у детей в возрасте старше одного года (73,5%). У большинства госпитализированных пациентов (79,4%) заболевание протекало в тяжелой форме с развитием таких осложнений, как пиодермия (66,7%), пневмония (16,7%), энцефалит (7,4%), флегмона (7,4%) и круп (1,8%). Сохранение вирусного типа изменений в общем анализе крови (лейкопения с относительным лимфоцитозом) при бактериальных осложнениях отражает иммуносупрессивное действие вируса.

Таким образом, полученные данные подчёркивают необходимость внедрения плановой вакцинации против ветряной оспы для снижения уровня заболеваемости и частоты тяжёлых форм и осложнений, особенно у детей раннего возраста.

Список литературы:

1. Shah HA, Meiwald A, Perera S, Casabona G, Richmond P, Jamet N. Global prevalence of varicella-associated complications: systematic review and meta-analysis. *Infect Dis Ther.* 2024;13(1):79—103. doi: 10.1007/s40121-023-00899-7
2. Liu H, Chen M, Zhou H, и др. Analysis of varicella outbreak in two schools at different educational levels: mixed retrospective comparative observational study. *BMC Infect Dis.* 2025;25:1543. doi: 10.1186/s12879-025-11981-5
3. Liang CW, Liu CY, Chen ZG, и др. Timing of varicella outbreak and infectious period estimated using modeling. *BMC Infect Dis.* 2024;24:1257. doi: 10.1186/s12879-024-10127-3
4. Dooling K, Marin M, Gershon AA. Clinical manifestations of varicella: a largely forgotten but not gone disease. *J Infect Dis.* 2022;226(S4):S380—S384. doi: 10.1093/infdis/jiac390
5. Жолдошбекова Ж.Ж., Халупко Е.А., Джолбунова З.К., Чечетова С.В. Клинический случай ветряной оспы, осложненной ветряночным энцефалитом у ребенка 12 лет. *Евразийский журнал здравоохранения.* 2025;1:153—158. doi: 10.54890/1694-8882-2025-1-153
6. Абдиллаева А.К., Баялиева М.М. Клинический случай атипичной формы ветряной оспы у ребенка 2-х лет с острым лейкозом. *Вестник КГМА.* 2024;2:322—324.
7. Закирова А.М., Тамбова Н.А., Самороднова Е.А., Лазарева О.М., Иванова Н.В. Новые реальности ветряной оспы. *МС.* 2022;12.
8. Скрипченко Е.Ю., Петров И.Б., Астапова А.В., и др. Ветряная оспа и ее осложнения у детей в современных условиях. *Детские инфекции.* 2024;23(2):5—9. doi: 10.22627/2072-8107-2024-23-2-5-9
9. Приходченко Н.Г. Инфекция, вызванная вирусом ветряной оспы: особенности течения, клинические проявления, осложнения и возможности профилактики. *Терапевтический архив.* 2021;93(11):1401—1406. doi: 10.26442/00403660.2021.11.201192
10. Tis S. Varicella vaccine: understanding its role in prevention of varicella and complications in children. *J Vaccines Vaccin.* 2025;16(4):601. doi: 10.35248/2157-7560.25.16.601
11. Hong K, Choe YJ, Lee YH, и др. Effectiveness of two-dose varicella vaccination: Bayesian network meta-analysis. *Pediatr Infect Vaccine.* 2024;31(1):55—63. doi: 10.14776/piv.2024.31.e9
12. Машарипова Ш., Машарипов С. Распространение ветряной оспы и ее профилактика в Узбекистане. *Общество и инновации.* 2024;5(9/S):125—130. doi: 10.47689/2181-1415-vol5-iss9/S-pp125-130
13. Афонина Н., Михеева И. Современная эпидемиологическая характеристика ветряной оспы в России. *One Health & Risk Management.* 2020;1(1):12—21. doi: 10.38045/ohrm.2020.1.03
14. Кочемирова Т.Н., Манзуллина З.Н., Григорьева А.С., Шарапова Н.С. Современное течение ветряной оспы (клинический случай). *Acta Medica Eurasica.* 2023;4:81—87. doi: 10.47026/2413-4864-2023-4-81-87
15. Zeng T, Lian CX, Zhang XY, и др. Clinical and molecular epidemiology of varicella in Guangzhou, China. *Virol J.* 2025;22:44. doi: 10.1186/s12985-025-02661-6
16. Аракельян Р., Курбангалиева А., Аракелянц О., и др. Эпидемиологические аспекты заболеваемости детей ветряной оспой. *Международный научно-исследовательский журнал.* 2022;4(118). doi: 10.23670/IRJ.2022.118.4.076
17. Никольская М.В., Ханфар Я.А.М.Л., Анненкова О.В., Лесина О.Н., Воробьева Е.А. Случай геморрагической формы ветряной оспы. *Вестник Пензенского государственного университета.* 2023;2(42):39—43.

References:

1. Shah HA, Meiwald A, Perera S, Casabona G, Richmond P, Jamet N. Global prevalence of varicella-associated complications: systematic review and meta-analysis. *Infect Dis Ther.* 2024;13(1):79—103. doi: 10.1007/s40121-023-00899-7
2. Liu H, Chen M, Zhou H, et al. Analysis of varicella outbreak in two schools at different educational levels: mixed retrospective comparative observational study. *BMC Infect Dis.* 2025;25:1543. doi: 10.1186/s12879-025-11981-5
3. Liang CW, Liu CY, Chen ZG, et al. Timing of varicella outbreak and infectious period estimated using modeling. *BMC Infect Dis.* 2024;24:1257. doi: 10.1186/s12879-024-10127-3
4. Dooling K, Marin M, Gershon AA. Clinical manifestations of varicella: a largely forgotten but not gone disease. *J Infect Dis.* 2022;226(S4):S380—S384. doi: 10.1093/infdis/jiac390
5. Zholdoshbekova ZhZh, Khalupko EA, Dzholbunova ZK, Chechetova SV. A clinical case of chickenpox complicated by varicella encephalitis in a 12-year-old child. *Eurasian Journal of Healthcare.* 2025;1:153—158. doi: 10.54890/1694-8882-2025-1-153 (In Russ).
6. Abdillaeva AK, Bayalieva MM. A clinical case of an atypical form of chickenpox in a 2-year-old child with acute leukemia. *Bulletin of KSMA.* 2024;2:322—324. (In Russ).
7. Zakirova AM, Tambova NA, Samorodnova EA, Lazareva OM, Ivanova NV. New realities of chickenpox. *MS.* 2022;12. (In Russ).
8. Skripchenko EYu, Petrov IB, Astapova AV, et al. Chickenpox and its complications in children in modern conditions. *Detskie Infektsii = Children Infections.* 2024;23(2):5—9. doi: 10.22627/2072-8107-2024-23-2-5-9 (In Russ).
9. Prikhodchenko NG. Varicella zoster virus infection: clinical features, manifestations, complications and prevention possibilities. *Therapeutic Archive.* 2021;93(11):1401—1406. doi: 10.26442/00403660.2021.11.201192 (In Russ).
10. Tis S. Varicella vaccine: understanding its role in prevention of varicella and complications in children. *J Vaccines Vaccin.* 2025;16(4):601. doi: 10.35248/2157-7560.25.16.601
11. Hong K, Choe YJ, Lee YH, et al. Effectiveness of two-dose varicella vaccination: Bayesian network meta-analysis. *Pediatr Infect Vaccine.* 2024;31(1):55—63. doi: 10.14776/piv.2024.31.e9
12. Masharipova Sh, Masharipov S. Spread of chickenpox and its prevention in Uzbekistan. *Society and Innovations.* 2024;5(9/S):125—130. doi: 10.47689/2181-1415-vol5-iss9/S-pp125-130 (In Russ).
13. Afonina N, Mikheeva I. Modern epidemiological characteristics of chickenpox in Russia. *One Health & Risk Management.* 2020;1(1):12—21. doi: 10.38045/ohrm.2020.1.03 (In Russ).
14. Kochemirova TN, Manzullina ZN, Grigorieva AS, Sharapova NS. Modern course of chickenpox (clinical case). *Acta Medica Eurasica.* 2023;4:81—87. doi: 10.47026/2413-4864-2023-4-81-87 (In Russ).
15. Zeng T, Lian CX, Zhang XY, et al. Clinical and molecular epidemiology of varicella in Guangzhou, China. *Virol J.* 2025;22:44. doi: 10.1186/s12985-025-02661-6
16. Arakelyan R, Kurbanalieva A, Arakelyants O, et al. Epidemiological aspects of the incidence of chickenpox in children. *International Research Journal.* 2022;4(118). doi: 10.23670/IRJ.2022.118.4.076 (In Russ).
17. Nikolskaya MV, Khanfar YaAML, Annenkova OV, Lesina ON, Vorobieva EA. A case of hemorrhagic form of chickenpox. *Bulletin of Penza State University.* 2023;2(42):39—43. (In Russ).

Статья поступила 12.02.26
Конфликт интересов: Авторы подтвердили отсутствие конфликта интересов, финансовой поддержки, о которых необходимо сообщить.
Conflict of interest: The authors confirmed the absence conflicts of interest, financial support, which should be reported.