

30,4% — хроническая герпесвирусная инфекция в стадии реактивации и у 63,3% — латентные формы в виде моно или смешанной инфекции.

3. Клиническими симптомами активной герпесвирусной инфекции у детей с длительным субфебрилитетом являются: увеличение лимфоузлов — 76%, тонзиллит — 67%, осложненное течение ОРВИ — 67%, умеренная гепатомегалия — 48%, спленомегалия — 10%, возможны высыпания на коже — 34%, реже встречаются: афтозный стоматит, гломерулонефрит, пневмония, гастроинтестинальные расстройства.

4. В этиологической структуре активной герпесвирусной инфекции при ДС у детей преобладают смешанные формы (78%), среди которых лидируют сочетания: ЦМВ + ЭБВ (20,6%) и ЦМВ + ВГЧ 6 типа (15,5%); ГВИ в моновариантах встречаются в 22% случаев.

5. У больных с длительным субфебрилитетом при активной герпесвирусной инфекции патогенетически обосновано лечение этиотропными и иммунокорректирующими препаратами.

### Литература:

1. Чебуркин А.В. Клиническое значение температурной реакции у детей: Учебное пособие. — М.: Центральный институт усовершенствования врачей. — 1982. — 28 с.
2. Брызгунов И.П. Длительный субфебрилитет у детей: клиника, этиология, патогенез и лечение. — М.: Медицинское информационное агентство. — 2002. — 240 с.
3. Юлиш Е.И. Длительный субфебрилитет у детей. Возможные причины и подходы к терапии / Е.И. Юлиш, О.Е. Чернышева, Ю.А. Сорока // Актуальные вопросы педиатрии. — 2011. — № 1 (35). — С. 67–72.

4. Безкаравайний Б.О. Алгоритм діагностики при субфебрилітеті в дітей / Б.О. Безкаравайний, О.М. Волошин // Здоровье ребенка. — 2007. — № 4 (7). — С. 100–105.
5. Осокина Г.Г. Психовегетативный синдром при инфекционном субфебрилитете у детей / Г.Г. Осокина, Н.В. Токарева, И.А. Белоконь // Педиатрия. — 1989. — № 9. — С. 54–59.
6. Affronti M. Low-grade fever: how to distinguish organic from non-organic forms / M. Affronti, P. Mansueto, M. Soresi // J. Clin. Pract. — 2010. — № 3. — P. 316–321.
7. Санталова Г.В. Формирование соматической патологии у детей с персистирующими инфекциями. — Самара, 2005. — 88 с.
8. Семенова И.Н. Теоретические и клинические аспекты проблемы субфебрилитета / И.Н. Семенова, В.Н. Гурин // Физиология человека. — Т. 21. — № 6. — 1995. — С. 127–136.
9. Семенова Л.Ю. Роль инфекционного фактора в возникновении длительного субфебрилитета у детей: Сб. аннотированных докладов Всероссийской НПК «Инфекционные аспекты соматической патологии у детей» / Л.Ю. Семенова, М.Б. Колесникова. — 2010. — С. 118.
10. Гранитов В.М. Герпесвирусная инфекция. — М: Медицинская книга, 2001. — 82 с.
11. Balachandran N. Identification of protein specific for human herpesvirus 6 infected human T cell / N. Balachandran, R.E. Amelse // J. Virol. — 1989. — V. 63. — P. 2835–2840.
12. Yasukava M. Specificity analysis of human CD4+ T-cell clones direct against human herpesvirus 6 (HHV-6), HHV-7 and human cytomegalovirus / M. Yasukava, Y.J. Yakushijin // Virol. — 1993. — V. 67. — P. 6259–6264.
13. Роль возбудителей оппортунистических инфекций в возникновении инфекционных осложнений у детей с иммунодефицитом и без выраженных нарушений иммунитета / Т.Н. Рыбалкина и др. // Детские инфекции. — 2013. — Т. 12, № 3. — С. 40–43.
14. Новицкий В.В. Структура, метаболизм и функциональные особенности лимфоцитов периферической крови при длительной персистенции вируса Эпштейна-Барр / В.В. Новицкий, О.И. Наследникова // Бюллетень экспериментальной биологии и медицины. — 2003. — Т. 136, № 10. — С. 390–393.

## Цирроз печени при хроническом гепатите С у детей

С. Б. ЧУЕЛОВ<sup>1</sup>, Е. А. ЛЕЙБМАН<sup>1,2</sup>, Т. В. ЧЕРЕДНИЧЕНКО<sup>1</sup>, А. Л. РОССИНА<sup>1</sup>, Л. И. НИКОЛАЕВА<sup>2</sup>, Е. И. САМОХВАЛОВ<sup>2</sup>

ГБОУ ВПО РНИМУ им. Н. И. Пирогова МЗ России<sup>1</sup>,  
ФГБУ НИИ вирусологии им. Д. И. Ивановского МЗ России<sup>2</sup>, Москва

В работе представлена оценка факторов микро- и макроорганизма, способствующих формированию цирроза печени (ЦП) при ХГС у детей. Наблюдалось 20 больных с ЦП HCV-этиологии. Отмечено отсутствие достоверной связи таких факторов, как пол, возраст и способ инфицирования, наличие и характер предшествующих и сопутствующих заболеваний, генотип возбудителя и длительность инфицирования. Дана клинико-биохимическая и ультразвуковая характеристика ЦП HCV-этиологии у детей. Показано изменение частоты встречаемости отдельных субтипов вируса и преобладающего пути инфицирования HCV за последнее время.

**Ключевые слова:** цирроз печени, хронический гепатит С, дети, генотип вируса

### Clinical and Morphological Features of Chronic Hepatitis C in Young Children

S. B. Chuelov<sup>1</sup>, E. A. Leybman<sup>1,2</sup>, T. V. Cherednychenko<sup>1</sup>, A. L. Rossina<sup>1</sup>, L. I. Nikolaeva<sup>2</sup>, E. I. Samokhvalov<sup>2</sup>

Russian National Research Medical University named after N.I. Pirogov, Moscow, Russia<sup>1</sup>  
Research Institute of Virology named after D.I. Ivanovsky, Moscow, Russia<sup>2</sup>

The research presents the analysis of the factors of macro- and microorganism facilitating the formation of liver cirrhosis (LC) in CHC in children. 20 patients with liver cirrhosis of hepatitis C virus etiology have been observed. No reliable correlation between such factors as sex, age, route of infection, previous and concomitant diseases, genotype of the pathogen, duration of the infection has been discovered. The clinical, biochemical and ultrasound characteristics of liver cirrhosis of HCV-etiology in children have been presented. The changes of the frequency of occurrence of certain subtypes of the virus and the prevailing route of HCV-infection in recent years have been shown.

**Key words:** liver cirrhosis, chronic hepatitis C, the children, the genotype of the virus

**Контактная информация:** Чуелов Сергей Борисович — д.м.н., доц. каф. инфекционных болезней у детей № 1 педиатрического факультета РНИМУ им. Н. И. Пирогова; 117049, Москва, 4-й Добрынинский пер., 1, МДГКБ; (499) 236-25-51

УДК 616.36-022:578.891

Цирроз печени (ЦП) у детей является одной из наиболее актуальных проблем гепатологии. Причинами развития ЦП в детском возрасте являются различные инфекционные агенты и неинфекционные заболевания (метаболические болезни, пороки развития гепатобилиарной системы, аутоиммунные поражения печени и др.). Инфекционные причины представлены преимущественно хроническими вирусными гепатитами и цитомегаловирусной инфекцией (CMV). Анализ возрастной структуры детей с ЦП показывает, что для раннего возраста характерно преобладание CMV-ЦП, связанное с внутриутробным заражением, тогда как в старшей возрастной группе начинают преобладать вирусные гепатиты, преимущественно гепатит С (HCV-инфекция) и гепатит В + D (39 и 30% соответственно); на долю гепатита В и гепатита G приходится соответственно 22 и 9% больных [1].

HCV-инфекция у детей сопровождается, как правило, слабой или умеренной активностью воспаления и редко приводит к развитию выраженного фиброза и цирроза печени [2–6]. Однако по данным Henderson W. A. et al., до 57% детей с ХГС имеют фиброз разной степени выраженности [7]. В работе Badizadegan K. et al. 22% детей имели фиброз с нарушением архитектоники ткани печени и 8% больных — ЦП, однако критерием включения были дети, страдающие ХГС с повышенными трансаминазами [8]. Развитие цирроза печени в исходе ХГС в детском возрасте, по данным разных авторов, составляет от 0–4% [2–6, 9] до 8–10% [8, 10].

Отечественными и зарубежными авторами по-разному оценивается процесс фиброобразования печени у детей. Некоторые считают, что стадия фиброза увеличивается с возрастом [2, 11]. Другие отмечают отсутствие корреляции между длительностью заболевания и морфологическими изменениями в печени [5]. Также выносятся гипотеза, что выраженность фиброза и циррозирование печени связаны с длительностью инфекции, либо с высокой вирусной нагрузкой (ВН) в момент инфицирования [8].

Есть мнение, что более доброкачественное течение гепатита С у детей по сравнению со взрослыми связано с иммунными особенностями детского организма, которые с одной стороны препятствуют развитию тяжелых поражений печени (иммунотолерантная стадия), с другой — повышают частоту хронизации гепатита [12]. Однако у части детей, по неясным причинам, возможно развитие более агрессивной иммунной атаки на инфицированные вирусом гепатоситы, что приводит к фиброзированию ткани печени [13].

Некоторыми авторами в качестве фактора, ускоряющего фиброзирование печени у детей с вирусными гепатитами, рассматривается наличие сочетанной инфекции (HBV + HCV, и, особенно, HBV + HCV + HDV-инфекции), внутривенной наркомании, присоединение аутоиммунного компонента [14], а также наличие гемохроматоза [8], ожирения [15], онкологической патологии и др.

Связь между уровнем АЛТ, вирусной нагрузкой и степенью поражения печеночной ткани признается не всеми исследователями [14]. Ускоренное фиброзирование печени связывают обычно с 1-м генотипом вируса, но последние публикации свидетельствуют, что быстрое развитие

фиброза характерно и для 3-го генотипа вируса [16]. Работ, достоверно свидетельствующих об ассоциации определенного генотипа вируса с процессом более быстрого фиброирования у инфицированных детей, нет. Тем не менее, в большинстве работ, посвященных ЦП HCV-этиологии, обнаруживался 1-й генотип. Возможно, это связано с его преобладанием в Европе и Северной Америке. В последние годы доля 1-го генотипа снизилась, а генотипа 3-го повысилась как в Европе, так и в России, особенно значительно у детей и молодых людей [17]. Связь развития ЦП с путями инфицирования достоверно не подтверждается, тем не менее, в большинстве исследований ЦП развивался при частых переливаниях крови. Однако, по данным Bortolotti F. et al., у 5 из 6 детей с декомпенсированным ЦП был выявлен 1а субтип вируса и установлен перинатальный путь передачи инфекции [18].

Предполагается влияние на процесс фиброирования и циррозирование печени иммуногенетических особенностей организма больного, но исследования в этой области у детей крайне малочисленны.

Суммируя данные литературы, можно заключить, что сведения, касающиеся особенностей фиброирования и циррозирование печени в детском возрасте, крайне малочисленны или же имеют ряд недостатков: малочисленные группы, разные критерии включения пациентов с ХГС (сопутствующая патология, повышение трансаминаз, коинфекция), оценка только декомпенсированных стадий ЦП, что затрудняет интерпретацию и сравнение данных между собой.

**Целью** исследования было изучение факторов, способствующих развитию ЦП при ХГС и особенностей течения данной патологии у детей.

## Материалы и методы исследования

Под наблюдением находилось 20 детей с ХГС и ЦП и 93 ребенка с ХГС без ЦП с длительностью течения инфекции более 5 лет, обследованных с 1998 г. по 2007 г., а также 28 детей с ХГС, обследованных в 2013 г.

Больные наблюдались на базе Российской детской клинической больницы (РДКБ) и ДГКБ № 9 им. Г. Н. Сперанского г. Москвы.

Обследование больных включало клиническое наблюдение, общий и биохимический анализы крови, серологические обследования, обнаружение РНК HCV и генотипирование методом ПЦР, ультразвуковое (УЗ) исследование органов брюшной полости, дуплексное сканирование (ДС) сосудов печени и портальной системы, морфологическое исследование образцов ткани печени, полученных путем пункционной (ПБП) или интраоперационной биопсии, а также других методов в зависимости от характера имеющейся патологии.

Статистическая обработка результатов проведенных исследований осуществлялась с расчетом среднего арифметического (M) и средней ошибки среднего арифметического (m). Достоверность различий сравниваемых показателей определяли по критерию Стьюдента и критерию  $\chi^2$ . Для статистической обработки полученных результатов ис-

пользовались программа Microsoft Office Excel 2007 и пакет статистического анализа STATISTICA 6.0.

### Результаты и их обсуждение

Среди 20 детей с ХГС, ЦП у 15 имела место HCV-моноинфекция, у 4 HCV+HBV и у 1 — HCV + HBV + HDV-микст-инфекция. Мальчиков и девочек было поровну. Эти результаты имеют отличие от взрослой популяции, где среди больных ХГС с ЦП преобладают мужчины, что связывают с влиянием негативных внешних факторов, таких как курение, алкоголь и др., а также ингибирующим влиянием на процесс фиброгенеза женских половых гормонов. Среди детей с ХГС без ЦП было 65 мальчиков и 28 девочек.

У 41 пациента без ЦП был определен субтип вируса гепатита С: 70,7% — 1b; 17,1% — 3a; 9,8% — 1a; 2,4% — 2a. У больных с ЦП генотип был определен у 10 обследованных: 1b — 80%; 1a — 20%. Выявленные различия не достоверны ( $p > 0,05$ ), т. е., зависимости формирования ЦП от субтипа HCV в исследовании не установлено.

Длительность течения HCV-инфекции у детей с ХГС без ЦП и с ЦП составила в среднем  $9,8 \pm 0,6$  и  $5,9 \pm 2,5$  лет соответственно; в том числе у 6 их 13 детей ЦП был диагностирован в течение 5 лет от момента инфицирования (у 2 — в течение 1 года). Инфицирование у детей из обеих групп чаще всего происходило в возрасте до 3 лет.

Диагноз HCV-ЦП у 5 больных был установлен в возрасте от 3 до 5 лет, у 2 — в возрасте от 5 до 7 лет, у 13 — в возрасте старше 7 лет. Источниками инфицирования детей, как в той, так и в другой группе были парентеральные манипуляции или же установлены не были.

Предшествующие и сопутствующие заболевания (гемобласты, солидные опухоли, пороки развития сердечно-сосудистой системы, хроническая почечная и бронхолегочная патология и т. п.) регистрировались у 50% больных с HCV-ЦП и 68 (73,1%) из 93 детей с ХГС из группы сравнения, т. е. достоверно чаще у пациентов без признаков ЦП ( $p < 0,05$ ).

Для выявления особенностей течения ЦП HCV-этиологии оценивались клинико-биохимические проявления заболевания. В группе больных ХГС без ЦП у 38 (40,9%) из 93 человек заболевание диагностировалось при случайном обследовании (обнаруживались anti-HCV и/или гипертрансаминаземия), тогда как среди больных HCV-ЦП клинические симптомы заболевания отмечались у всех детей. У 40% детей с HCV-ЦП (8 из 20) первыми клиническими симптомами заболевания были иктеричность кожи и видимых слизистых, тогда как в группе пациентов с ХГС без ЦП данный симптом регистрировался только у 4,3% больных (4 пациентов из 93). В группе детей с ХГС без ЦП наиболее распространенным (у 65,6% больных) и часто единственным симптомом заболевания была гепатомегалия, которая также фиксировалась и у большинства 90% (18 из 20) пациентов с HCV-ЦП. На момент постановки диагноза HCV-ЦП спленомегалия отмечалась у 80% (16 из 20 детей) с ЦП и только у 8,6% больных ХГС. Геморрагический синдром наблюдался у 35% (7 из 20 детей) с HCV-ЦП и только у 3,2% больных ХГС. Расширение венозной сети на животе (у 5) и асцит (у 2) наблюдались только у пациентов с ЦП (все выявленные различия статистически достоверны,  $p < 0,05$ ). Редкими у детей с ХГС были симптомы интоксикации и внепеченочные знаки, тогда как эти симптомы выявлялись более чем у половины

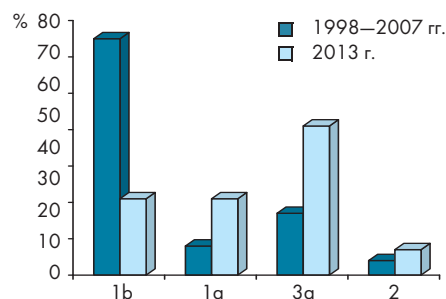


Рисунок 1. Частота выявления генотипов HCV в 1997–2007 гг. и 2013 г.

больных HCV-ЦП. Следует подчеркнуть, что у 28 (30,1%) из 93 детей с ХГС в отличие от HCV-ЦП никаких клинических симптомов не отмечалось.

У детей с HCV-ЦП на момент постановки диагноза биохимическая активность у 18 из 20 в той или иной степени была повышенной (у 3 — минимальная, у 10 — низкая, у 3 — умеренная, у 2 — выраженная) и только у 2 отсутствовала. В то время как в группе детей с ХГС без ЦП, наоборот, у 36 (38,7%) пациентов биохимическая активность отсутствовала, у 45 (48,4%) больных была минимальной, у 10 (10,8%) — низкой и только у 2 (2,2%) — умеренной. Выраженной активности не было ни у одного пациента (различия статистически достоверны,  $p < 0,05$ ). Биохимическая ремиссия была зафиксирована только у 2 детей с HCV-ЦП (у одного с сохраняющейся гистологической активностью). В то же время биохимическая ремиссия имела место у 38,7% пациентов с ХГС без ЦП. Вирусологическая ремиссия при HCV-ЦП не отмечалась, в то время как при ХГС была констатирована у 17 (18,9%) из 90 больных, у которых проводилось определение РНК HCV (различия статистически достоверны,  $p < 0,05$ ). Кроме того, при HCV-ЦП отмечались гипопротромбинемия, гипергаммаглобулинемия, гипотромбоцитемия; соотношение АсАТ/АлАТ превышало единицу. При ХГС указанные показатели соответствовали норме.

Наиболее часто выявлявшимся УЗ-симптомом при HCV-ЦП на момент постановки диагноза было увеличение размеров селезенки — у 84,2%, тогда как в группе больных ХГС селезенка была увеличена только у 10,8% детей. Следующим по частоте симптомом, встречающимся при HCV-ЦП, была неоднородность паренхимы печени (у 78,9%), а при ХГС указанный признак был отмечен только у 10,8% детей. Эхогенность ткани печени была выраженной у 52,6% больных HCV-ЦП и у 47,4% — умеренной, в то время как при ХГС эхогенность ткани печени у большинства детей была повышена слабо или была нормальная; выраженного повышения эхогенности в этой группе пациентов не было ни у одного ребенка. Внутривенная портальная гипертензия по данным ДС регистрировалась только у пациентов с ЦП.

Биопсия печени проводилась у 18 из 20 больных HCV-ЦП и у 13 — с ХГС без ЦП. Характерными признаками ЦП явились разрастание соединительной ткани с образованием соединительнотканых септ в 100% и образование ложных долек в 83% случаев. При ХГС без ЦП разрастание соединительной ткани в пределах портальных трактов или проникновение отдельных коллагеновых волокон в паренхиму имело место лишь у 30,7% обследованных больных (различия статистически достоверны,  $p < 0,05$ ).

Среди 20 детей с HCV-ЦП у 16 заболевание протекало в компенсированной форме, без возникновения осложнений. У 4 больных из 20 отмечался декомпенсированный ЦП с возникновением осложнений: асцита (у 4), геморрагического синдрома с желудочно-пищеводными кровотечениями (у 2) или кровотечениями из мест инъекций (у 1), энцефалопатии (у 1). Летальный исход вследствие развившейся печеночно-клеточной недостаточности констатирован в ходе динамического наблюдения у 2 больных.

В 2013 году с учетом возможных изменений частоты циркуляции различных генотипов HCV в детском возрасте, а также модификации в последнее время эпидемиологической картины HCV-инфекции (возрастание роли перинатального пути инфицирования на фоне общего снижения заболеваемости) нами было дополнительно обследовано 28 детей с ХГС. Гендерное соотношение было близким: мальчиков — 15, девочек — 13. ЦП не был выявлен ни у одного ребенка.

Субтип вируса был определен у 21 пациента: в 42,8% случаев — 3a; в 23,8% — 1b; в 23,8% — 1a; в 9,5% — 2. Сравнение частоты выявления субтипов HCV, определявшихся у детей в 1997–2007 гг. и 2013 г., показано на рисунке 1, на котором видно, что на сегодняшний день отмечается рост частоты выявления генотипов HCV 3a и 1a, при одновременном снижении частоты регистрации генотипа 1b.

HCV-инфекция у наблюдавшихся 28 пациентов была преимущественно связана с перинатальной передачей вируса (у 21 из 28 (75%) детей). Парентеральные манипуляции и переливание компонентов крови выявлены у 2 детей (7,14%); у 5 больных (17%) путь инфицирования остался неустановленным. Клинико-биохимические показатели были сопоставимы с таковыми у ранее обследованных детей с ХГС без ЦП; преимущественно (в 60,7% случаев) выявлялась минимальная активность сывороточных трансаминаз.

## Заключение

Таким образом, при ХГС у детей патогенетически выявляется прямая зависимость между выраженностью цирротических изменений печени с одной стороны, и степенью активности цитолитических ферментов. Влияния таких факторов макро- и микроорганизма, как возраст и способ инфицирования, наличие сопутствующих заболеваний, генотип возбудителя, длительность течения инфекции на формирование ЦП не установлено.

ЦП формировался в ранние сроки от момента инфицирования детей HCV-вирусом. Помимо этого, показано, что течение ЦП с момента дебюта заболевания имеет свои особенности и в отличие от ХГС характеризуется сохраняющейся в динамике репликацией возбудителя и активностью патологического процесса. Дебют ЦП всегда имел клиническую манифестацию, в отличие от ХГС без ЦП, когда в 30,1% случаев никаких клинических симптомов выявлено не было.

Проведенные исследования показали, что компенсированный ЦП не имеет специфических симптомов, отличающих его от ХГС без признаков ЦП, однако частота регистрации некоторых показателей имеет статистически достоверные различия. Таковыми являются клинические симптомы: иктеричность кожи и склер, спленомегалия, геморрагический синдром, внепеченочные знаки. Из лабораторных показателей при ЦП достоверно чаще регистрировались гипергаммаглобулинемия, гипопротромбинемия, гипотромбоцитемия;

соотношение АсАТ/АлАТ превышало единицу. Наконец, при УЗИ у больных достоверно чаще отмечались неоднородность и значительное повышение эхогенности печени, спленомегалия и расширение вен портальной системы, и признаки внутривенечной портальной гипертензии при дуплексном сканировании сосудов печени и портальной системы.

В последние годы произошло изменение структуры генотипов вируса: повысилась доля 3a и 1a субтипов. Кроме того, отмечается преимущественно вертикальная передача вируса от матери ребенку. Оценка влияния этих процессов, а также иммуногенетических особенностей макроорганизма и других факторов на фиброзирование и циррозирование печени у детей является предметом дальнейших научных исследований.

## Литература:

1. Этиологическая структура циррозов печени у детей / С.Б. Чуелов и др. // Детские инфекции. — 2008. — Т. 7. — № 1. — С. 14–18.
2. Fibrosis in chronic hepatitis C acquired in infancy: is it only a matter of time? / M. Guido et al. // Am. J. Gastroenterol. — 2003. — V. 98. — P. 660–663.
3. Hepatitis C virus infection acquired in childhood / C. Camarero et al. // Eur J Pediatr. — 2008. — 167 (2). — P. 219–224.
4. Chronic hepatitis C in Israeli children / E. Broide et al. // Fetal Pediatr Pathol. — 2004. — 23 (4). — P. 231–239.
5. Chronic hepatitis C in childhood: an 18-year experience / R. Iorio et al. // Clin Infect Dis. — 2005. — 41. — P. 1431–1437.
6. Chronic hepatitis C in children: review of natural history at a National Centre / M. Abdel-Hady et al. // M J. Viral Hepat. — 2011. — 18 (10). — P. 535–540.
7. Symptomatic and Pathophysiologic Predictors of Hepatitis C Virus Progression in Pediatric Patients / W. A. Henderson, R. Shankar, J. J. Feld, C. M. Hadigan // The Pediatric Infectious Disease Journal. — 2009. — V 28 (№ 8). — P. 723–725.
8. Histopathology of the liver in children with chronic hepatitis C viral infection / K. Badizadegan et al. // Hepatology. — 1998. — 28 (5). — P. 1416–1423.
9. Pathology of chronic hepatitis C in children. Child Liver Study Group of Japan / M. Kage et al. // Hepatology. — 1997. — 26 (3). — P. 771–775.
10. Течение гепатита С у детей / О.В. Молочкова, Т.В. Чередниченко, М.О. Гаспарян, Г.В. Чаплыгина // Детские инфекции. — 2002. — Т. 4. — № 1. — С. 21–23.
11. Chronic hepatitis C virus infection in childhood: Clinical patterns and evolution in 224 white children / P. Jara et al. // Clinical Infectious Diseases. — V. 36. — Issue 3. — 2003. — P. 275–280.
12. R. Moreno-Otero. Liver histology damage in children with chronic hepatitis C / R. Moreno-Otero, M. Trapero, P. Jara // Pediatr Infect Dis J. — 2010. — 29 (2). — P. 189–90.
13. M.M. Jonas. Children with hepatitis C // Hepatology. — 2002. — 36 (5 Suppl 1) : S. 173–178.
14. П.Н. Филимонов. Патоморфология хронических сочетанных вирусных гепатитов у детей: Автореф. дисс. ... д.м.н. — Новосибирск, 2005.
15. Influence of body mass index on outcome of pediatric chronic hepatitis C virus infection / A. Delgado-Borrego et al. // J. Pediatr Gastroenterol Nutr. — 2010. — 51. — P. 191–197.
16. Role of hepatitis C virus genotype 3 in liver fibrosis progression: a systematic review and meta-analysis / A. Probst et al. // J. Viral Hepat. — 2011. — 18 (11). — P. 745–759.
17. Частота встречаемости отдельных субтипов вируса гепатита С в Московском регионе / Е.И. Самохвалов и др. // Вопр. вирусологии. — 2013. — Т. 58. — № 1. — С. 36–39.
18. Long-term course of chronic hepatitis C in children: from viral clearance to end-stage liver disease / F. Bortolotti et al. // Gastroenterology. — 2008. — 134 (7). — P. 1900–1907.