

Токсокароз в клинике туберкулеза

О. К. КИСЕЛЕВИЧ^{1,2}, Е. Д. ЗУБОВА^{1,2}, Г. Р. ТАХТОХОДЖАЕВА², А. Н. ЮСУБОВА^{1,2}

¹Российский национальный исследовательский медицинский университет им. Н.И. Пирогова, Москва, Россия

²ГБУЗ МНПЦ борьбы с туберкулезом ДЗМ, Москва, Россия

Несмотря на широкое распространение таких заболеваний, как туберкулез и токсокароз, осторожности у врачей всех специальностей нет. Разнообразие клинических проявлений и отсутствие строго специфических черт делает эти болезни сложными для диагностики и лечения. Диагностикой токсокароза занимаются врачи различных специальностей, в зависимости от того, какая система органов поражена у человека и с какими симптомами он обратился в лечебное учреждение.

Цель: описать случай выявления токсокароза у ребенка, находившегося на лечении в туберкулезном стационаре из бациллярного семейного контакта с выраженными показателями иммунологических проб и выявленными изменениями при КТ органов грудной клетки.

Материалы и методы: наблюдалась девочка из семейного контакта с больным туберкулезом, у которой при обследовании были выявлены изменения в иммунологических пробах.

Результаты. Сложный дифференциально-диагностический путь и постоянное врачебное наблюдение позволили установить достаточно редко встречаемое заболевание — токсокароз у ребенка из семейного контакта с больным туберкулезом.

Заключение. В дифференциально-диагностическом ряду у больных туберкулезом нельзя исключать наличие паразитарных заболеваний, имеющих сходную клинико-рентгенологическую картину.

Ключевые слова: дети, туберкулез, токсокароз, диагностика, лечение

Toxocarosis in the guise of tuberculosis

O. K. Kiselevich^{1,2}, E. D. Zubova^{1,2}, G. R. Takhtokhodzhaeva², A. N. Yusubova^{1,2}

¹Pirogov Russian National Research Medical University, Moscow, Russia

²The Moscow Research and Clinical Center for Tuberculosis Control of the Moscow Government Department of Health, Russia

The variety of clinical manifestations and the absence of strictly specific features make tuberculosis and toxocarosis difficult to diagnose and treat. Doctors of various specialties are engaged in the diagnosis of toxocarosis, depending on which organ system is affected in a person and with what symptoms he turned to a medical institution.

Purpose: to describe the case of detecting toxocarosis in a child who was treated in a tuberculosis hospital from a bacillary family contact with pronounced indicators of immunological tests and revealed changes during CT scan of the chest organs.

A complex differential diagnostic path and constant medical supervision made it possible to establish a rather rare disease - toxocarosis in a child from family contact with a patient with tuberculosis.

Conclusion. In the differential diagnostic series in patients with tuberculosis, the presence of parasitic diseases with a similar clinical and radiological picture cannot be excluded.

Keywords: children, tuberculosis, toxocarosis, diagnosis, treatment

Для цитирования: О. К. Киселевич, Е. Д. Зубова, Г. Р. Тахтоходжаева, А. Н. Юсубова. Токсокароз в клинике туберкулеза. Детские инфекции. 2021; 20(1):60-64. doi.org/10.22627/2072-8107-2021-20-1-60-64

For citation: O. K. Kiselevich, E. D. Zubova, G. R. Takhtokhodzhaeva, A. N. Yusubova. Toxocarosis in a tuberculosis clinic. Detskie Infektsii=Children's Infections. 2021; 20(1):60-64. doi.org/10.22627/2072-8107-2021-20-1-60-64

Информация об авторах:

Киселевич Ольга Константиновна (O. Kiselevich, PhD), доцент кафедры фтизиатрии РНИМУ им. Н.И. Пирогова Минздрава России; kiselevich.olga@mail.ru; <https://orcid.org/0000-0002-4844-0262>

Зубова Елена Дмитриевна (E. Zubova), ассистент кафедры фтизиатрии РНИМУ им. Н.И. Пирогова Минздрава России; zed_msk@mail.ru; <https://orcid.org/0000-0001-9864-6501>

Тахтоходжаева Гузаль Рафаэлевна (G. Takhtokhodzhaeva), врач-фтизиатр ТЛПО №1 ГБУЗ МНПЦ борьбы с туберкулезом; guzal.talipowa@yandex.ru; <https://orcid.org/0000-0001-7227-7138>

Юсубова Анна Николаевна (A. Yusubova, PhD), доцент кафедры фтизиатрии РНИМУ им. Н.И. Пирогова Минздрава России; yusubova-anna@yandex.ru; <https://orcid.org/0000-0003-2713-9734>

Распространенность социально обусловленных заболеваний является одним из показателей благополучия той или иной территории. В данном случае речь идет о тех заболеваниях человека, появление которых напрямую либо косвенно связано с неблагоприятными социальными условиями, негативными экономическими, экологическими, производственными и иными факторами. К числу таких заболеваний относятся туберкулез, как одно из наиболее опасных инфекционных заболеваний и токсокароз как одно из относительно редких паразитарных заболеваний.

В современных условиях как туберкулез, так и ряд паразитарных заболеваний у людей широко распространены среди населения. Не случайно эти болезни признаны социально обусловленными и являются общегосударственной проблемой из-за повсеместного распространения и вреда здоровью населения.

Туберкулез — инфекционное заболевание, вызываемое микобактериями туберкулеза (*Mycobacterium tuberculosis*) и характеризующее образованием специфических гранул в различных органах и тканях. Благодаря противотуберкулезным мероприятиям, осуществляемым на государ-

ственном уровне, в Российской Федерации регистрируется значительное снижение показателей заболеваемости и смертности от этого заболевания. С 2000 г. указанные показатели снизились на 41% и на 62% соответственно. При этом, несмотря на достигнутые успехи в борьбе с этим заболеванием, возникают все новые вопросы в лечении, подходах к ведению пациентов, разрабатываются новые методы диагностики и дифференциальной диагностики туберкулеза и нетуберкулезной патологии. Туберкулёз — заболевание с множеством «масок». И действительно, симптомы туберкулёза могут быть весьма разнообразны, поэтому часто приходится сталкиваться с проблемой дифференцирования этой болезни с другими заболеваниями [1].

По-прежнему на территории Российской Федерации регистрируются природно-очаговые инфекции и болезни, общие для человека и животных, в том числе токсокароз. Токсокароз — относительно мало известен практическим врачам. Патогенез заболевания у человека определяется взаимодействием системы «паразит — хозяин». Патоморфологическим субстратом токсокароза является выраженное в различной степени гранулематозное поражение тканей. Наиболее часто при токсокарозе поражаются легкие.

Единой клинической классификации токсокароза не существует. Предложено несколько классификаций, в основе которых лежит учет особенностей клинической симптоматики и характера органических поражений. Клинически можно выделить:

- инвазированность токсокарами без клинических проявлений, который характеризуется отсутствием клинической симптоматики и наличием антител к антигенам *Toxocara canis* в низких титрах;
- клинически выраженный токсокароз.

При клинически выраженном токсокарозе выделяют острую и хроническую стадии.

Хроническая стадия токсокароза протекает с периодами ремиссий и обострений. К хронической стадии относят бессимптомную эозинофилию — форма инвазии, протекающая бессимптомно и проявляющаяся лишь повышенным содержанием эозинофилов в периферической крови и наличием противотоксокарозных антител в диагностических титрах [2, 3]. Однако, учитывая достаточно редкую встречаемость этого заболе-

вания, специалистам приходится проводить сложный дифференциально-диагностический поиск.

Профилактика туберкулеза при контакте с больным является обязательным мероприятием в целях обеспечения безопасности всех членов общества, находящихся в отношении с больным, и предотвращения дальнейшего распространения туберкулезной инфекции. Велик риск развития болезни после попадания микобактерий туберкулеза в организм детей, особенно проживающих в одной квартире с больным туберкулезом.

Сложившиеся врачебные стереотипы диагностического поиска, могут привести к ошибочной интерпретации полученных данных и соответственно к ошибочному диагнозу.

Цель: описать случай диагностики токсокароза у ребенка из бациллярного семейного контакта с выраженными показателями иммунологических проб и выявленными изменениями при КТ органов грудной клетки.

Материалы и методы исследования

Наблюдалась девочка из семейного контакта с больным туберкулезом, у которой при обследовании были выявлены изменения в иммунологических пробах. Примером является следующая клиническая ситуация.

Клинический случай.

Девочка 9 лет, обследовалась противотуберкулезном диспансере по контакту с отчимом, у которого был установлен диагноз: диссеминированный туберкулез легких в фазе распада МБТ+, МЛУ.

Проведена иммунодиагностика с применением кожных проб. Результаты: реакция на пробу Манту 2 ТЕ — 17 мм, реакция на пробу с АТР (Диаскинтест®) — 25 мм. Учитывая гиперэргическую чувствительность по результатам иммунодиагностики, пациентке назначена компьютерная томография (КТ) органов грудной клетки, по результатам которой в S₂ слева обнаружена очаговая тень, в S₈ участок до 5,5 мм, справа в S₉ увеличенный внутрилегочный лимфатический узел. Консультация ЦВК, заключение: семейный тубконтакт. Инфицирована МБТ с положительной АТР. Рекомендовано: наблюдение IV А группе ДУ, контроль через 3 месяца. Со слов матери принимали только один препарат (пиразинамид).

При повторном обследовании через 3 месяца, иммунологическая проба АТР -15 мм. На КТ ОГК

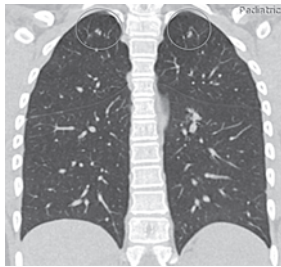


Рисунок 1. КТ ОГК при поступлении в стационар
Figure 1. CT scan of the chest organs upon admission to the hospital

справа в S_1 мелкие очаги, формирующие конгломерат, слева очаги S_{1-2} (рис. 1).

На основании данных анамнеза, иммунодиагностики, результата рентгенологического исследования, был установлен диагноз: Очаговый туберкулез S_1 и S_2 верхней доли левого и правого легкого в фазе инфильтрации. IB группа ДУ. МБТ(-). Рекомендовано лечение в условиях туберкулезного стационара.

При поступлении в специализированный стационар жалоб не предъявляла, хотя состояние было расценено как среднетяжелое по основному заболеванию. Кожные покровы чистые, бледно-розовые, тургор снижен. Пальпируются подчелюстные, переднешейные, заднешейные, подмышечные лимфатические узлы — эластической консистенции, размером 0,5 x 0,5 см, безболезненные, не спаянные между собой и с окружающими тканями. Аускультативно в легких дыхание жесткое, хрипов нет. Живот мягкий, безболезненный при пальпации, печень выступает из-под края правой реберной дуги на 2 см. По результатам исследования: в клиническом анализе крови: эозинофилия 27–29%; УЗИ органов брюшной полости (ОБП): умеренная гепатомегалия; по результатам анализов промывных вод, мочи, кала, мазков из зева методом люминесцентной микроскопии МБТ не обнаружено.

В стационаре назначена противотуберкулезная терапия (ПТП) по V режиму, которую девочка переносила удовлетворительно. Однако регулярные контрольные лабораторные исследования позволили выявить изменения в клиническом анализе крови в виде эозинофилии.

Наблюдение в динамике выявили, что на фоне проводимой противотуберкулезной терапии по V режиму, при ежемесячном обследовании выявлена эозинофилия до 27–29%. Принято реше-

ние об отмене специфического лечения до нормализации показателей. Через неделю было документировано снижение эозинофилов в периферической крови. Изменения связали с использованием противотуберкулезного лечения. Был проведен курс дезинтоксикационной терапии инфузионно в результате снижения эозинофилов продолжилось — 9%. Однако после продолжения лечения туберкулеза, вновь документируется повышение эозинофилов до 18%.

В процессе лечения регулярно проводились контрольные исследования компьютерной томографии органов грудной клетки:

При поступлении в специализированный стационар (рис. 1):

- справа в S_1 мелкие очаги, слева очаг в S_{1-2} ;
- Через 4 месяца лечения и нахождения в стационаре (рис. 2):
- полное рассасывание очагов верхушки S_1 правого легкого;
- частичное рассасывание очагов в S_{1-2} левого легкого с формированием участков по типу матового стекла;
- появление свежего инфильтрата в субплевральных отделах S_3 правого легкого. По средней подмышечной линии справа на плевре визуализируются два участка линзовидной формы мягкой тканной плотности.

— КТ-признаки очагового туберкулеза легких. Разнонаправленная динамика. Правосторонний плеврит в стадии разрешения.

Еще через 4 месяца лечения и через 8 месяцев от момента нахождения в стационаре отмечается (рис. 3):

- рассасывание изменений в S_{1-2} левого легкого, в S_3 правого легкого;
- однако отмечается появление «нового» очага в S_6 левого легкого с признаком «галло»;
- в S_3 справа на плевре сохраняется фиброзный тяж;
- в S_{10} левого легкого — внутрилегочный лимфоузел, без динамики.
- КТ-картина очагового туберкулеза легких. Разнонаправленная динамика.

Учитывая разнонаправленную динамику, наличие мигрирующих очагов по результатам КТ органов грудной клетки, стойкую эозинофилию в клиническом анализе крови, которую нельзя интерпретировать как нежелательные побочные реакции на ПТП, результаты ультразвукового исследования органов брюшной полости — гепато-

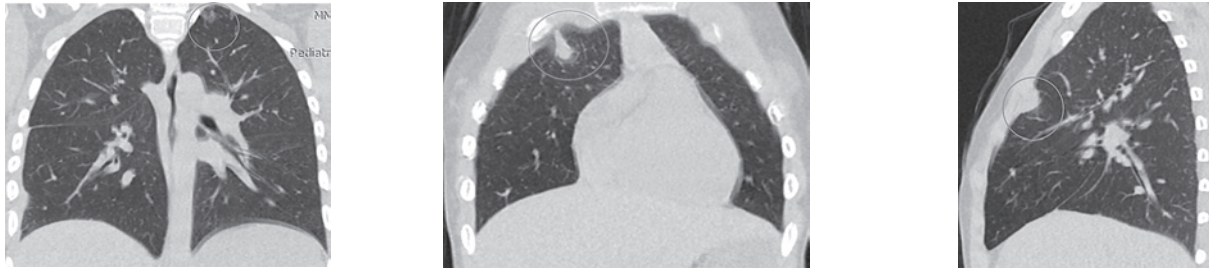


Рисунок 2. КТ ОГК через 4 месяца лечения
Figure 2. CT scan of the chest organs after 4 months of treatment

мегалию, дальнейший диагностический поиск был направлен на верификацию возможной паразитарной этиологии заболевания, с большей долей вероятности можно думать об аскаридозе, токсокарозе.

Проведен ИФА крови. Гельминты и лямблии анализатор: Bio-Rad Vodel — 680 (Zemfira).

Токсокара IgG (скрин.) 2,72; норма отр. < 0,86 пол. > 1,0.

Аскарида IgG 3,48; норма отр. < 0,86 пол. > 1,0

Лямблии антитела 1,82; норма отр. < 0,86 пол. > 1,0

Токсокара IgG 1: 3200 пол., норма 1:100

Лямблии IgM 3,65; норма отр. < 0,86 пол. > 1,0

Полученные результаты обследований показали необходимость в консультации паразитолога, был выставлен диагноз: Токсокароз, висцеральная форма.

Схема лечения ребенка была изменена, назначен Немозол (МНН: албендазол) 10 мл x 2 раза в день per os 10 дн. (в 5 мл — 100 мг), Зиртек (МНН: цетиризин) 10 мг 1 таб. 1 раз в день per os 10 дней, Полиоксидоний (МНН: Азоксимера бромид) 0,06 г по ½ свечи per rectum на ночь 10 дней.

После проведенного курса лечения содержание эозинофилов в клиническом анализе крови нормализовалось (2%).

Девочка выписана с диагнозом: семейный туберкулезный контакт с МБТ(+). МЛУ. Токсокароз. Висцеральная форма.

Рекомендовано наблюдение фтизиатра и паразитолога.

Токсокароз является вторым по распространенности среди геогельминтозов, при котором источником заражения, в отличие от аскаридоза, являются собаки. Заболеваемость населения ток-

сокарозом является серьезной проблемой в последние годы, особенно в крупных городах.

В 2017 году зарегистрировано 2 306 случаев токсокароза (1,57 на 100 тыс. населения), по сравнению с 2016 годом отмечено незначительное снижение заболеваемости — на 7,65 % (в 2016 г. — 2 492 случая; 1,7 на 100 тыс. населения), а по сравнению с 2012 годом заболеваемость снизилась на 32,62 % (в 2012 г. — 3 325 случаев; 2,33 на 100 тыс. населения).

Среди детей до 17 лет в 2017 году зарегистрированы 867 случаев токсокароза (2,96 на 100 тыс. данного возраста). По сравнению с 2016 годом заболеваемость токсокарозом детей данного возраста уменьшилась на 6,63 %, а по сравнению с 2012 годом уменьшилась в 1,93 раза.

Возбудители паразитозов в 2017 году были обнаружены в почве территорий животноводческих комплексов — 3,3 % (в 2016 г. — 2,21 %, в 2012 г. — 3,5 %), растениеводческих хозяйствах — 3,5 % (в 2016 г. — 2,34 %, в 2012 г. — 1,75 %), селитебной зоне — 1,0 % (в 2016 г. — 1,01 %, в 2012 г. — 1,5 %), в том числе на территориях детских организаций и детских площадок — 0,6 % (в

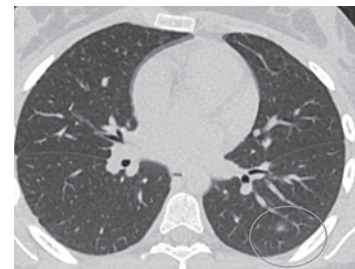

Рисунок 3. КТ ОГК перед выпиской из туберкулезного стационара
Figure 3. CT scan of the chest organs before discharge from the tuberculosis hospital

2016 г. — 0,65 %, в 2012 г. — 0,9 %), в зоне санитарной охраны источников водоснабжения — 0,9 % (в 2016 г. — 1,14 %, в 2012 г. — 1,1 %) [4, 5].

Поддержание высокой численности собак в городских поселениях при несоблюдении правил их содержания, отсутствии мер дезинвазии их экскрементов приводит к широкой циркуляции возбудителя в окружающей среде (почве) и возрастанию риска заражения возбудителем токсокароза. В большинстве субъектов при выявлении яиц гельминтов в почве дезинвазия ее овицидными препаратами не проводится, профилактические мероприятия ограничиваются заменой песка, закрытием песочниц крышками. Индустриальные методы (мезофильные и термофильные) не обеспечивают должной дезинвазии сточных вод. Положение усугубляется неудовлетворительной эксплуатацией устаревших канализационных очистных сооружений, во многих случаях, не соответствующих по мощности объемам сброса сточных вод.

Наиболее частым проявлением висцерального токсокароза является поражение бронхо-легочной системы. Выраженность его варьирует от катаральных явлений до бронхообструкции, пневмоний. В классическом варианте патология бронхо-легочной системы протекает с гиперлейкоцитозом, гиперэозинофилией, кашлем и «летучими» инфильтратами в легких. При рентгеномографическом исследовании определяются единичные или множественные «летучие» инфильтраты, усиление легочного рисунка, с характерными мелкоочаговыми тенями, интерстициальные изменения, ателектазы [3].

Заключение

Сходство клинико-рентгенологического течения туберкулеза и токсокароза требует в реалиях сегодняшних дней не забывать о необходимости дифференцирования этой болезни с паразитарными заболеваниями. Относительно мало известное для практических врачей заболевание — токсокароз, достаточно широко распространено как среди животных, так и среди людей.

Пораженность основных хозяев токсокар — собак во всем мире очень высока. Количество собак в городах постоянно растет и поэтому необходимо помнить, что наличие токсокар у них высока, а клинические проявления этой болезни не имеют специфических черт, что затрудняет диагностику.

«Что требуется от медицины? Совсем «немного» — правильной диагностики и хорошего лечения», проф. Амосов Н.М.

Литература/References:

1. Туберкулез органов дыхания у детей и подростков: руководство для врачей. Под ред. А.Э. Эргешова, Е.С. Овсянкиной, М.Ф. Губкиной. М., 2019:524. [*Respiratory Tuberculosis in Children and Adolescents: a Guide for Physicians*. Edited by A.E. Ergeshov, E.S. Ovsyankina, M.F. Gubkina. M., 2019: 524. (In Russ.)]
2. Гилмуллина Ф.С. Клинико-эпидемиологические особенности, диагностика и лечение токсокароза у детей. Практическая медицина. 2019; 8(17): 58–61. [*Gilmullina F.S. Clinical and epidemiological features, diagnosis and treatment of toxocarosis in children. Prakticheskaya medicina. = Practical medicine*. 2019; 8(17): 58–61. (In Russ.) DOI: 10.32000/2072-1757-2019-8-58-61]
3. Токсокароз. Клиника. Диагностика. Лечение. Профилактика: Информационно-методическое пособие. Новосибирск, 2004: 48. [*Toxocariasis. Clinic. Diagnostics. Treatment. Prevention: Informational and methodological manual*. Novosibirsk, 2004: 48. (In Russ.)]
4. О состоянии санитарно-эпидемиологического благополучия населения в Российской Федерации в 2017 году: Государственный доклад. — М.: Федеральная служба по надзору в сфере защиты прав потребителей и благополучия человека, 2018: 268. [*On the state of sanitary and epidemiological welfare of the population in the Russian Federation in 2017: State report*. M.: Federal Service for Supervision of Consumer Rights Protection and Human Welfare, 2018:268. (In Russ.)]
5. Инфекционная и паразитарная заболеваемость населения Москвы в 2017 году: информационный бюллетень, 2018: 188. [*Infectious and parasitic morbidity of the population of Moscow in 2017: information bulletin*, 2018: 188. (In Russ.)]

Статья поступила 03.12.2020

Конфликт интересов: Авторы подтвердили отсутствие конфликта интересов, финансовой поддержки, о которых необходимо сообщить.
Conflict of interest: The authors confirmed the absence conflict of interest, financial support, which should be reported.